

Hipofizit

Müjdat Kara^{ID}

Altunizade Acıbadem Hastanesi,
Acıbadem Üniversitesi Tıp Fakültesi,
Endokrinoloji ve Metabolizma
Hastalıkları Bilim Dalı, İstanbul,
Türkiye

Müjdat Kara, Dr. Öğr. Üyesi

İletişim:

Dr. Öğr. Üyesi Müjdat Kara

Altunizade Acıbadem Hastanesi, Acıbadem
Üniversitesi Tıp Fakültesi, Endokrinoloji ve
Metabolizma Hastalıkları Bilim Dalı, İstanbul,
Türkiye

Tel: +90 532 362 61 17

E-Posta: drmujdat@hotmail.com

Gönderilme Tarihi : 21 Şubat 2019

Revizyon Tarihi : 12 Mayıs 2019

Kabul Tarihi : 15 Mayıs 2019

ÖZET

Hipofizit, hipofiz bezinin otoimmün heterojen inflamatuvar bir hastalığıdır. Primer ve sekonder olmak üzere 2 formda görülür. Lenfositik hipofizit en sık görülen hipofizit formudur ve hipofizin hormonal sekresyonlarını bozabilen, hipofiz adenomlarını taklit edebilen ve bazen hipofiz yetersizliği ile mortaliteye neden olabilen bir hastalıktır. Tedavide amaç var olan semptomların azaltılması, hipofizer kitlenin küçültülmesi ve meydana gelen hormonal eksikliklerin giderilmesidir. Medikal tedavide en sık kullanılan ilaçlar glukokortikoidlerdir ve hipofiz bezinin küçülmesini ve hipofiz fonksiyonlarının düzelmesini sağlarlar. Glukokortikoidlerin yetersiz kaldığı olgularda azotiopurin, methotrexate, cyclosporin A gibi diğer immüsupresif ilaçlar kullanılabilir. Cerrahi tedavi bazı olgularda gerekli olabilir. Bu değerlendirmede, güncel literatür bilgileri ışığında hipofizitin sınıflaması, klinik önemi ve tedavi yaklaşımları tartışılmıştır.

Anahtar sözcükler: Hipofizit, lenfositik hipofizit

HYPOPHYSITIS

ABSTRACT

Hypophysitis is an autoimmune heterogeneous inflammatory disease of the pituitary gland. It is seen in two forms being primary and secondary. Lymphocytic hypophysitis is the most commonly observed form of hypophysitis and it is a disease capable of disrupting the hormonal secretions of the pituitary gland, imitating pituitary adenomas, and sometimes even causes mortality due to pituitary failure. The purpose of the treatment is to reduce the existing symptoms, to minimize the hypophyseal tumor and to eliminate the resultant hormonal deficiencies. The most commonly used medications in medical treatment are the glucocorticoids and they ensure minimization of the pituitary gland and improve pituitary function. In cases of glucocorticoids inadequacy, the other immunosuppressive medications, such as azathioprine, methotrexate and cyclosporine A, might be used. Surgical treatment might be necessary in some cases. In this evaluation, in the light of most up-to-date literature information, classification of hypophysitis, its clinical importance and treatment approaches are discussed.

Keywords: Hypophysitis, lymphocytic hypophysitis

Tanım

Hipofizit, hipofiz bezinin tümoral olmayan heterojen inflamatuvar bir hastalığı olarak tanımlanır.

Sınıflama

Hipofizit primer ve sekonder olmak üzere iki sınıfa ayrılır. Primer hipofizit histopatolojik olarak lenfositik, granulomatöz, ksantomatoz, plazmositoid (IgG4 ilişkili), nekrotizan ve mixt formlar olarak sınıflandırılır. Sekonder hipofizit; hipofize komşu

lezyonlara bağlı (rathke kleft kisti, menengioma, germi-noma), sistemik hastalıklara bağlı (tüberküloz, sarkoidoz, sifiliz, langerhans hücreli histiyositozis, wegenger granülo-matöz), immünomoduluar ilaçlara bağlı (interferon alfa, CTLA-4 bloke eden antikorlar) olarak sınıflandırılır (Tablo 1). Hipofizit etiolojisinde sekonder nedenler mevcut değilse genellikle primer olduğu kabul edilir (1,2).

Tablo-1. Hipofizit sınıflaması

Primer hipofizit

Lenfositik

- Granülo-matoz
- Ksantomatoz
- Plazmositoid (IgG4 ilişkili)
- Nekrotizan
- Mikst formlar
- Lenfogramulomatöz
- Ksantogramulomatöz

Sekonder hipofizit

Sistemik hastalıklar

- Wegenger granulomatoz
- Langerhans hücre histiyositozis
- Tüberküloz
- Crohn hastalığı
- Sifiliz
- Takayasu hastalığı
- Sarkoidoz
- Enfeksiyonlar
- Bakteriyel
- Viral
- Fungal

Lokal lezyonlar

- Hipofiz adenomları
- Kraniofarengeoma
- Rathke kleft kisti

İlaçlara bağlı

- İnterferon α
- CTLA-4 bloke eden antikorlar (İpilimumab)

Lenfositik Hipofizit

İlk defa Goudie ve Pinkerton tarafından 1962 yılında gebelik sonrası halsizlik ve yorgunlukla başlayan daha sonra adrenal kriz ve ölümlü sonuçlanan 22 yaşında bir kadının otopsi ile hipofiz bezinde yaygın lenfosit infiltrasyonu tespit edilerek tanımlanmıştır (3). Caturegli ve arkadaşları anatomik lokalizasyona göre sınıflandırıldığında lenfositik hipofizit (LH) anterior lobu etkilerse lenfositik adenohipofizit (LAH), posterior lobu ve infundibulumu etkilerse lenfosittik infundibulonörohipofizit (LINH), tüm hipofizi etkilerse Lenfosittik Panhipofizit (LPH) olarak sınıflandırmışlardır (1,3).

Lenfositik hipofizit, en sık görülen hipofizit formudur. Tüm hipofizitlerin %71.8'ini oluşturur (1). İnsidans ve prevalans oldukça nadirdir. Prevalans 9 milyonda 1 olarak

bildirilmiştir. Hipofizin bu nadir hastalığı birçok nedenden dolayı klinik öneme sahiptir. LH, kadınlarda erkeklerle oranla 6 kat daha sık görülür ve kırklı, ellili yaşlarda görülme sıklığı artar (4). Hipofiz bezinde lenfosit, plazma ve makrofajlar ile diffüz infiltrasyon, büyüme ve hücre yıkımı gözlenir. LH'nin, Hashimoto tiroiditi ve Graves hastalığı gibi bazı otoimmün hastalıklar ile birlikte görülmesi etiopatogeneizde otoimmünite tezini desteklemektedir. Otoimmün hastalıklar arasında en sık Hashimoto tiroidi ile birlikteliği gözlenir (5). LH ile en sık birlikteliği olan HLA-DR4 ve daha nadir olarak HLA-DR5, HLA-DQ8 ve HLA-DR53 birlikteliği de gözlemlenmiştir (6). Ayrıca otoimmün poliglandüler sendromlarının bir komponenti olarak da karışımıza çıkabilir (5) (Tablo 2).

Tablo 2. LH ve Otoimmün Poliglandüler Sendrom Birlikteliği

OPS-1

- Hipoparatiroidi
- Mukokotaneoz kandidiazis
- Addison hastalığı
- LH

OPS-3

- Tip1 DM
- Kronik Otoimmün Tiroidit
- Santral Diabetes İnsipitus
- Kronik Atrofik Gastrit
- Otoimmün Hepatit
- Çölyak Hastalığı
- LH

OPS-2

- Addison hastalığı
- Tip1 DM
- Kronik Otoimmün Tiroidit
- Graves Hastalığı
- LH

OPS-4

- Tip1 DM
- Santral Diabetes İnsipitus
- Pernisiyoz Anemi
- Primer Bilier Siroz
- Sistemik Lupus Eritematozis
- LH

LH: Lenfositik hipofizit, **OPS:** Otoimmün Poliglandüler Sendrom

Hipofiz bezinin hiperplaziye uğraması, portal sistemdeki kan akımının artması ve immün hücrelerin hipofiz bezine daha kolay ulaşması nedeniyle özellikle gebeliğin son dönemlerinde ve post partum dönemde daha sık gözlenir (7). LH'nin ayrıca, malign melanom tedavisinde olduğu gibi bazı tümörlerin tedavisinde immün modülatör olarak geliştirilen, antisitotoksik T-lenfosit antijen-4'e (CTLA-4) karşı blokan antikorların (İpilimumab) kullanımı nedeniyle de görüldüğü literatürde bildirilmiştir (8). Bu ilaçlar, tümör hücrelerinin yanı sıra gastrointestinal sistem, deri, karaciğer ve endokrin bezler gibi diğer pek çok sistemi de etkilemektedir. İpilimumab kullanan hastalarda hipofizit ile sonuçlanan immün ilişkili advers olay sıklığı yaklaşık olarak %11-17 olarak bildirilmiştir. Bu grup ilaçlara bağlı hipofizit genellikle tedavinin başlamasından 10-12 hafta sonra görülür. Hipofizdeki büyüme gerilese de hipopituitarizm bazen kalıcı olabilir. Herhangi bir nedenle opere edilmiş hipofiz hastalıklarında %0.38-1.1 oranında LH bildirilmiştir (9).

Tablo 3. Subakut/Akut faz ve kronik fazın özellikleri

	<i>Histoloji</i>	<i>MRG</i>	<i>Klinik</i>	<i>Laboratuar</i>
Subakut/Akut faz	Difüz hücresel infiltrasyon ve ödem	Simetrik difüz büyüme	Baş ağrısı ve görme problemleri, hiperprolaktinemiye bağlı kadınlarda galaktore ve adet düzensizliği, erkeklerde sexual disfonksiyon	Hiperprolaktinemi, subklinik hipopituitarizm
Kronik Faz	Fibrozis ve atrofi	Parsiyel veya total empty sella görüntüsü	Hormonal eksikliklere bağlı semptomlar (Halsizlik, yorgunluk, adet düzensizliği, empotans, libido kaybı vb)	Parsiyel veya panhipopituitarizm (ACTH ↓, kortisol ↓, TSH ↓, FT3 ↓, FT4 ↓, FSH, LH ↓, GH ↓, PRL ↓)

MRG: Manyetik rözenans görüntüleme, **ACTH:** Adrenocorticotrophic hormone, **TSH:** Thyroid-stimulating hormone, **FT3:** Free triiodothyronine, **FT4:** Free Thyroxine, **FSH:** Follicle-stimulating hormone, **LH:** Luteinizing hormone

Granulomatoz hipofizit

Granulomatöz hipofizit, LH ten sonra ikinci sıklıkta gözlenen hipofizit formu olup genellikle nedeni bilinmez. Histolojik olarak histiosit ve dev hücre infiltrasyonu ile karakterizedir ve bazen Wegener granulomatozu, tüberküloz gibi sistemik hastalıklarla beraber gözlenir. Bununla beraber α -interferon tedavisi sonrasında gözlendiği bildirilmiştir. Hepatit tedavisinde α -interferon tedavisinin yerini yeni geliştirilen antiviral ilaçlara bırakması neticesinde, α -interferon'a bağlı gözlenen hipofizit vakaları azalsa da, kronik myelositer lösemi, malign melanoma, multipl myeloma, renal hücreli kanser gibi birçok hastalıkta α -interferon tedavisi yerini korumaktadır. Granulomatöz hipofizit ve infundibuloneurohipofizit birlikteliği sıktır. Ayrıca Hipofiz adenomlarının kitle etkisine sekonder, Rathke kleft kist rüptürü ile kist içeriğinin hipofize sızması neticesinde ve önceki hipofiz cerrahisine sekonder olarak gözlenebilir (10).

Nekrotizan hipofizit

Histopatolojik olarak fibrozis, lenfosit, plazma ve az sayıda eozinofil hücreleri ile çevrilmiş nekroz alanları ile karakterizedir (11). Oldukça nadir görülür, kokain kullanımı sonrası panhipopituitarizm ile seyreden nekrotizan hipofizit vakası bildirilmiştir (12).

Plazmositik (Ig4 ilişkili) hipofizit

Histopatolojik olarak hipofiz bezinde IgG4 üreten plazma hücresi infiltrasyonu ile karakterizedir. IgG4 serum konsantrasyonu artar (>140 mg/dl). Genellikle başka bir organ infiltrasyonu karakteristiktir. En sık pankreatitis ve sklerozan sialoadenitis, sklerozan kolanjit, orbital inflammatuar pseudotümör, Riedel tiroiditis ile beraber gözlenir. Glukokortikoidlere iyi yanıt verir. Erkeklerde ve ileri yaşta daha sık gözlenir. Stalkta kalınlaşma ve santral Diabetes insipidus (Dİ) sık gözlenir (13).

Ksantomatoz hipofizit

En nadir görülen hipofizit formudur. Hastalığın nedeni bilinmemektedir. Histopatolojik köpüksü histiositler (ksantoma hücreleri) ile infiltrasyonla karakterizedir. Prognozu iyi olmakla beraber glukokortikoid tedaviye yanıt azdır (14).

Klinik

Klinik seyir subakut/akut faz ve kronik faz olmak üzere ikiye ayrılır (Tablo 3).

Akut fazda hipofiz bezinde simetrik büyüme, ödem, lenfosit ve plazma hücresi infiltrasyonu hâkimdir. Zaman zaman spontan düzelmeler gözlenebilir. Semptomlar başlıca lezyonun kitle etkisine ve endokrin disfonksiyona bağlı olabilir. Kitle etkisine bağlı olarak sıklıkla baş ağrısı, bulantı, kusma ve görme problemleri görülebilir ve hipofiz kitlerini taklit edebilirler. Progresif seyreden vakalar bazen mortaliteyle sonuçlanabilirler. Etkilenen hastalarda baş ağrısı lezyonun boyutundan bağımsızdır (6). Bu dönemde endokrin disfonksiyon olarak hiperprolaktinemi gözlenebilir. Tüm LH'li hastalarda %38 oranında panhipopituitarizm gözlendiği bildirilmiştir. Hiperprolaktinemi genellikle ılımlı derecelerde gözlenmekle beraber, nadiren de olsa prolaktinomaları taklit edebilecek seviyelerde gözlenebilir. Kadınlarda amenore ve galaktore, erkeklerde sexual disfonksiyon ile karakterizedir. Hiperprolaktineminin nedenleri, immun etkiyle direk dopamin reseptörlerinin etkilenmesi, glanddaki masif destrüksiyon sonucu sirkülasyona fazla miktarda prolaktin hormonu salınması ve stalk basıdır (7).

Kronik fazda hipofiz bezinde progresif fibrozis ve atrofi hâkimdir. Destruksiyona bağlı parsiyel veya panhipopituitarizm gözlenebilir. Hipofiz hormonlarında tek veya çoklu eksikliklere bağlı klinik belirtiler hâkimdir. İnflammatuar

sürecin hipofiz bezinde neden olduğu destruksiyon ve bezin geri kalan kısmında meydana gelen ödem nedeniyle hipofiz bezinde yetmezliğe neden olabilir (15) (Tablo 4). Hipofonksiyon öncelikli olarak adrenocorticotrop hormone (ACTH) ve ikinci sıklıkta thyroid stimulan hormone (TSH) sekrete eden hücrelerde meydana gelir ve sonuç olarak adrenal yetersizlik ve hipotiroidizm gözlemlendiği için tanı konulamayan olgularda adrenal kriz ile ölümcül sonuçlara neden olabilir. Bunun yanında hipogonadizm, Dİ ve büyüme hormonu eksikliği de bildirilmiştir. Prolaktin hormonu bu dönemde akut dönemden farklı olarak düşüktür (16).

Tablo 4. Hipofizitteki semptomlar

Kitle etkisine bağlı semptomlar

Baş ağrısı
Görme problemleri
Bitemporal hemianoipsi
Diplopi
Görme keskinliğinin azalması

Endokrin disfonksiyona bağlı semptomlar

Adrenal yetmezlik
Hipotiroidi
Büyüme hormonu eksikliği
Hipogonadizm
Hipoprolaktinemi ve hiperprolaktinemi
Diabetes incipitus

Ayırıcı tanı

Primer hipofizit formlarının birbirlerinden kesin ayırıcı tanısı ancak histopatolojik inceleme ile yapılmaktadır. Ancak bazı klinik bulgularla ayırıcı ön tanı yapılabilmektedir. LH genellikle gebelik ve postpartum dönemle ilişkili olarak ortaya çıkar ve diğer otoimmün hastalıklarla birlikte görülebilir. Ksantomatöz hipofizitte suprasellar genişleme görülmez ve görme alanı problemi beklenmez (17). Glukokortikoid tedavisine en iyi yanıtın LH'de alındığı bildirilmiştir (16,18).

Gebelikle beraber prezente olduğunda ya son trimesterde veya postpartum birinci yıla kadar baş ağrısı, görme defekti ile ortaya çıkabilir ve hipofizer kitleleri taklit edebilir. Nörohipofiz tutulumunda %15 sıklıkla Dİ görülebilmektedir. Nadiren kavernoöz sinüs invazyonu sonucu diplopi ve meningeal irritasyon bulguları da görülebilir. Olguların %80'inde kısmi veya panhipopituitarizm görüldüğü bildirilmiştir (18).

Doğum sonrası laktasyon olmaması ve menstruel düzensizlik ile ortaya çıktığında sheehan sendromu ile ayırıcı tanı yapılmalıdır. Sheehan sendromu peripartum dönemde gelişen ön hipofiz iskemik nekrozudur ve klinik

olarak laktasyonun olmaması tipik bir ipucudur. Prolaktin düzeyi düşüktür ve diabetes incipitus nadir görülür. Diğer otoimmün hastalıklar ile ilişkisi yoktur. Manyetik rezonans görüntülemesinde (MRG) boş sella görüntüsü vardır ve hipofizitin fibrozis ve atrofi ile karakterize kronik fazı ile karışabilir (19,20).

Hipofizit özellikle akut fazda hipofizde büyüme ile kitle etkisi yaptığı için hipofiz adenomları ile ayırıcı tanı yapmak önemlidir. Fonksiyonel hipofiz adenomlarında salgılanan hormona göre klinik ve laboratuvar bulguları ile ayırıcı tanı yapmak kolaydır. Ancak nonfonksiyone hipofiz adenomları ile hipofizit arasında ayırıcı tanı yapmak her zaman mümkün olmayabilir. Klinik olarak adenomlardaki bası bulguları hipofizitten daha yavaş gelişir. Hormon eksikliklerinin ortaya çıkış sırası farklıdır. LH'de en sık ACTH, sonra sırasıyla TSH, follicle stimulating hormone/luteinizing Hormone (FSH/LH), Growth Hormone (GH) eksikliği gelişir (21,22). Oysa hipofiz adenomlarında meydana gelen hormon eksiklikleri sırasıyla GH, FSH/LH, ACTH ve TSH şeklindedir (23). Hipofiz kitlelerinde hipofiz yetersizliği kitlenin büyüklüğü ile orantılıdır. Ancak LH'de hipopituitarizm lezyonun büyüklüğünden bağımsızdır. Modern tanı yöntemlerine rağmen hipofizitlere hipofiz adenom tanısı konulabilmektedir (17,24).

Sekonder hipofizit formları ile ayırıcı tanıda tüberküloz ve sarkoidoz gibi nedenleri ayırmak için anamnezin yanında akciğer grafisi, PCR, anjiyotensin dönüştürücü enzim düzeyi gibi laboratuvar bulguları ayırıcı tanıya katkı sağlayabilir (17).

Tanı

Antipituitar antikor pozitifliği (APA); klinik kullanıma girmesine rağmen duyarlılığı ve özgünlüğü düşük olduğu için, LH için tanı koydurucu spesifik bir laboratuvar testi olamamıştır. Bu testin aynı zamanda sheehan sendromu, empty sella sendromu, bazı hipofiz adenomlarında da pozitif bulunması nedeniyle klinik kullanımı sınırlıdır (25).

Hipopituitarizm düşündürülen laboratuvar bulguları olarak; TSH, Free T3, Free T4'ün eşzamanlı düşük tespit edilmesi, eşzamanlı ACTH ve kortizol düşüklüğü, hipoprolaktinemi gösterilebilir (24).

MRG, hipofizit için birinci tercih görüntüleme yöntemi olmalıdır. Hipofizit vakalarında %9 oranında normal MRG bulguları gözlenebilir. Diffüz-simetrik büyümüş sella hipofizit vakalarının %83'ünde gözlenir. Tüm hipofizit olgularının %7-9'unda empty sella gözlenir (19). Hipofiz

bezinde büyüme, sapta deviasyona neden olmayan simetrik kalınlaşma, eşit ve düz hipofiz tabanı, kontrast tutulumunda artış, hipofize komşu durada kontrast artışı, hipofiz bezinin kontrast tutulumunda artış, T2 çekimlerde parasellar siyah yoğunluk ve nörohipofizde hiperintensitenin kaybolması hipofizer adenomlarından ayırmada ipucu olabilir (Şekil 1). Hipofizitin erken evresinde tipik MRG bulguları görülmeyebileceği gibi geç dönemde fibrozis ve atrofi gelişmesine bağlı olarak empty sella görüntüsü olabilir (19).

Kesin tanı histopatolojik olarak konulsa da, çoğu zaman ortaya çıkan klinik semptomlarla ön tanı konulabilir.

Tedavi

Doğal seyrinde spontan düzelmeler gözlenebilse de LH'nin takibinde çoğu zaman medikal tedaviye ihtiyaç duyulmaktadır. Akut ve subakut fazda kompresyon bulgularının ve hipofiz fonksiyonlarının düzelmesi için tedavide genellikle immunsupresif ilaçlar kullanılır. Bunun için LH'de en yaygın kullanılan ilaçlar glukokortikoidlerdir (18,26). Primer tedavide kullanıldıklarında hipofizitin neden olduğu kitle etkisini azaltırlar ve hipofiz fonksiyonlarının geri dönmesini sağlayabilirler (27). Akut fazda şiddetli kompresyon bulgularını azaltmak için 1 gr/gün metyprednisolone 3 gün süreyle verildikten sonra kademeli olarak azaltılması ile kompresyon bulgularının gerilemesi beklenir. Hipofizite tedavisinde kullanılan glukokortikoid dozu henüz standardize edilmemiş olsa da oral tedavi yaklaşık 6-8 hafta kadar sürdürülüp kesilir. Glukokortikoidlere yanıt genellikle 1 haftadan sonra ortaya çıkmaya başlar. Tedavi kesildikten sonra rekürrens oranı %11-38 arasında

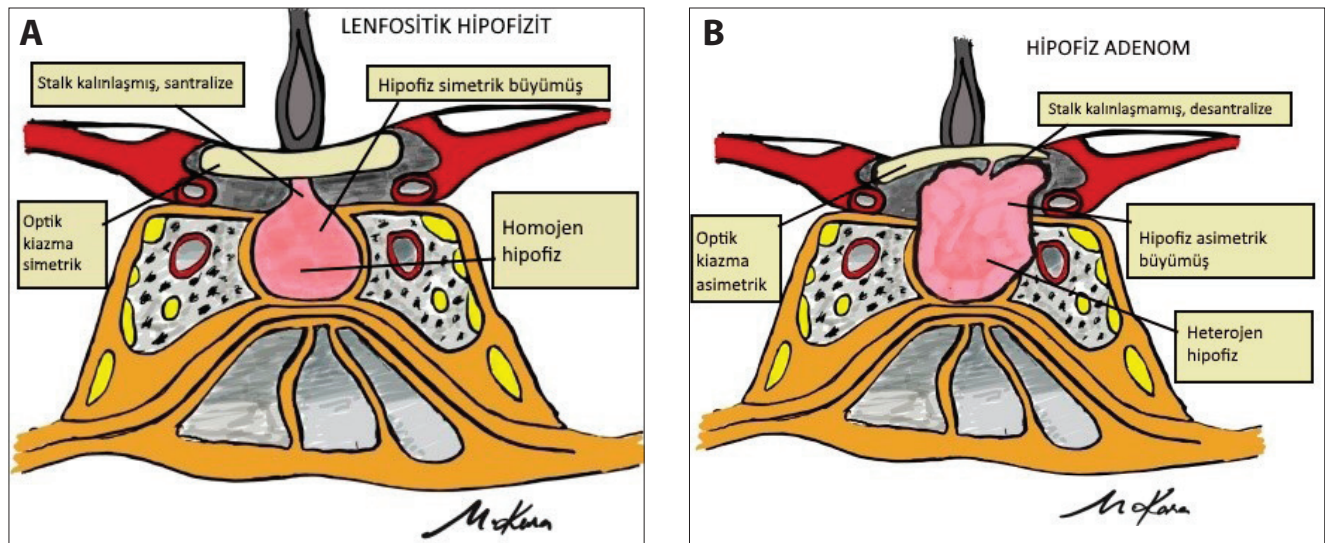
bildirilmiştir. Rekürrens oranı kullanılan glukokortikoid dozundan ve süresinden bağımsızdır (26, 27). Honneger ve arkadaşlarının 66 LH'li hastada yaptıkları çalışmada pulse glukokortikoid tedavi ve cerrahi tedavinin rekürrensi azaltmadığı bildirilmiştir (21).

Dopamin agonistleri (cabergoline, bromocriptine) akut fazda prolaktin seviyesini düşürür ve görme problemlerinin azalmasına katkı sağlayabilir, ancak hastalığın seyri üzerine etkisi tartışmalıdır (22).

Hipofiz fonksiyonlarının tamamen düzelmesi hastalık seyri 6 aydan kısa sürelerde daha yüksek oranlarda gözlenmektedir. Fibrozis geliştikten sonra yapılan glukokortikoid tedavi genellikle faydasızdır. Hastaların sadece %18'inin hipofiz fonksiyonları tamamen düzelmektedir. Hipofizdeki kitle etkisinin azalması her zaman hipofiz fonksiyonlarının tamamen düzelmesi anlamına gelmemektedir (18,27).

Hipofizite tedavisi için en yaygın kullanılan ilaçlar glukokortikoidler olsa da MTX, AZT, cyclosporin A, infliximab da alternatif olarak tedavide kullanılabilen ilaçlardır (24). Ayrıca Schreckinger ve arkadaşları tekrarlayan LH'li bir olguda rituximab (RTX) kullanımı ile olumlu sonuç elde edilen bir çalışma bildirmişlerdir (23).

Hipofizite bağlı hipofiz yetmezliği gelişen vakalarda uygun replasman tedavisi planlanmalıdır. Konservatif tedavinin yetersiz kaldığı hastalarda ve tedavi altında radyolojik ve nörolojik kötüleşmenin gösterildiği vakalar, optik sinir kompresyonu oluşturan kitle etkisi olan hastalarda cerrahi tedavi planlanmalıdır (27,28). Perioperatif



Şekil 1. Lenfositik hipofiz ve hipofiz adenom arasındaki bazı farklılıkların gösterilmesi. A. Lenfositik hipofizit, B. Hipofiz adenom

frozen yapılması tanının doğrulanması açısından faydalıdır. Önerilen cerrahi sadece komşu yapılarda kompresyon oluşumunu engellemek amaçlı parsiyel bir transsfenoidal rezeksiyondur ve nadiren cerrahinin endokrin disfonksiyona neden olduğu bildirilmiştir (7,29). Rekürrens gösteren bazı hastalarda Ray ve arkadaşları tarafından gamma

knife tedavisi ile bildirilmiş olumlu sonuçlar vardır (30). Ancak daha fazla çalışmaya ihtiyaç olduğu da aşikârdır.

Tedavi sonrası rekürrensin ve progresyonun izlenmesi açısından klinik bulgular, MRG ve laboratuvar takibinin yapılması önemlidir.

Kaynaklar

- Caturegli P, Newschaffer C, Olivi A, Pomper MG, Burger PC, Rose NR. Autoimmune Hypophysitis. *Endocr Rev* 2005;26:599–614. [CrossRef]
- Lupi I, Manetti L, Raffaelli V, Lombardi M, Cosottini M, Iannelli A, et al. Diagnosis and Treatment of Autoimmune Hypophysitis: A Short Review. *J Endocrinol Invest* 2011;34:e245–52. [CrossRef]
- Goudi EB, Pinkerton PH. Anterior Hypophysitis and Hashimoto's Disease in a Young Woman. *J Pathol Bacteriol* 1962;83:584–85. [CrossRef]
- Honegger J, Schlaffer S, Menzel C, Droste M, Werner S, Elbelt U, et al. Diagnosis of Primary Hypophysitis in Germany. *J Clin Endocrinol Metab* 2015;100:3841–9. [CrossRef]
- Betterle C, Greggio NA, Volpato M. Clinical Review 93: Autoimmune Polyglandular Syndrome Type 1. *J Clin Endocrinol Metab* 1998;83:1049–55. [CrossRef]
- Heaney AP, Sumerel B, Rajalingam R, Bergsneider M, Yong WH, Liu LM. HLA Markers DQ8 and DR53 are Associated with Lymphocytic Hypophysitis and May Aid in Differential Diagnosis. *J Clin Endocrinol Metab* 2015;100:4092–7. [CrossRef]
- Yaoita R, Ito M, Matsuda K, Kokubo Y, Sato S, Sonoda Y. A Case of Lymphocytic Adenohypophysitis Presenting Visual Disturbance in the Third Trimester of Pregnancy. *No Shinkei Geka*. 2017;45:161-5. [CrossRef]
- Lammert A, Schneider HJ, Bergmann T, Benck U, Kramer BK, Gärtner R, et al. Hypophysitis Caused by Ipilimumab in Cancer Patients: Hormone Replacement or Immunosuppressive Therapy. *Exp Clin Endocrinol Diabetes* 2013;121:581–7. [CrossRef]
- Faje A. Immunotherapy and Hypophysitis: Clinical Presentation, Treatment, and Biologic Insights. *Pituitary* 2016;19:82–92. [CrossRef]
- Tebben PJ, Atkinson JL, Scheithauer BW, Erickson D. Granulomatous Adenohypophysitis After Interferon and Ribavirin Therapy. *Endocr Pract* 2007;13:169–75. [CrossRef]
- Gutenberg A, Caturegli P, Metz I, Martinez R, Mohr A, Brück W, Rohde V. Necrotizing Infundibulo-Hypophysitis: an Entity too Rare to be True? *Pituitary* 2012;15:202–8. [CrossRef]
- De Lange TE, Simsek S, Kramer MH, Nanayakkara PW. A Case of Cocaine-Induced Panhypopituitarism with Human Neutrophil Elastase-Specific Anti-Neutrophil Cytoplasmic Antibodies. *Eur J Endocrinol* 2009;160:499–502. [CrossRef]
- Hori M, Makita N, Andoh T, Takiyama H, Yajima Y, Sakatani T, et al. Long-term Clinical Course of IgG4-Related Systemic Disease Accompanied by Hypophysitis. *Endocr J* 2010;57:485–92. [CrossRef]
- Asa SL. Tumors of the Pituitary Gland. Atlas of tumor pathology. 3rd series, Fascicle 22. Washington DC: Armed Forces Institute of Pathology; 1998. pp.191–210.
- Caturegli P, Lupi I, Landek-Salgado M, Kimura H, Rose NR. Pituitary Autoimmunity: 30 Years Later. *Autoimmun Rev* 2008;7:631–7. [CrossRef]
- Rivera JA. Lymphocytic Hypophysitis: Disease Spectrum and Approach to Diagnosis and Therapy. *Pituitary* 2006;9:35–45. [CrossRef]
- Freda PU, Post KD. Differential Diagnosis of Sellar Masses. *Endocrinol Metab Clin North Am* 1999;28:81–117. [CrossRef]
- Kristof RA, Van Roost D, Klingmüller D, Springer W, Schramm J. Lymphocytic Hypophysitis: Noninvasive Diagnosis and Treatment by High Dose Methylprednisolone Pulse Therapy? *J Neurol Neurosurg Psychiatry* 1999;67:398–402. [CrossRef]
- Sato N, Sze G, Endo K. Hypophysitis: Endocrinologic and Dynamic MR Findings. *AJNR Am J Neuroradiol* 1998;19:439–44.
- Dökmetaş HS, Kilicli F, Korkmaz S, Yonem O. Characteristic Features of 20 Patients with Sheehan's Syndrome. *Gynecol Endocrinol* 2006;22:279–83. [CrossRef]
- Honegger J, Buchfelder M, Schlaffer S, Droste M, Werner S, Strasburger C, et al. Pituitary Working Group of the German Society of Endocrinology. Treatment of Primary Hypophysitis in Germany. *J Clin Endocrinol Metab* 2015;100:3460–9. [CrossRef]
- De Bellis A, Colao A, Savoia A, Coronella C, Pasquali D, Conte M, et al. Effect of Long-Term Cabergoline Therapy on the Immunological Pattern and Pituitary Function of Patients with Idiopathic Hyperprolactinaemia Positive for Antipituitary Antibodies. *Clin Endocrinol* 2008;69:285–91. [CrossRef]
- Schreckinger M, Francis T, Rajah G, Jagannathan J, Guthikonda M, Mittal S. Novel Strategy to Treat a Case of Recurrent Lymphocytic Hypophysitis Using Rituximab. *J Neurosurg* 2012;116:1318–23. [CrossRef]
- Pekic S, Popovic V. Diagnosis of Endocrine Disease: Expanding the Cause of Hypopituitarism. *Eur J Endocrinol* 2017;176:R269–82. [CrossRef]
- De Bellis A, Bizzarro A, Bellastella A. Pituitary Antibodies and Lymphocytic Hypophysitis. *Best Pract Res Clin Endocrinol Metab* 2005;19:67–84. [CrossRef]
- Khare S, Jagtap VS, Budyal SR, Kasaliwal R, Kakade HR, Bukan A, et al. Primary (Autoimmune) Hypophysitis: a Single Centre Experience. *Pituitary* 2015;18:16–22. [CrossRef]
- Honegger J, Buchfelder M, Schlaffer S, Droste M, Werner S, Strasburger C, et al. Treatment of Primary Hypophysitis in Germany. *J Clin Endocrinol Metab* 2015;100:3460–9. [CrossRef]
- Park SM, Bae JC, Joung JY, Cho YY, Kim TH, Jin SM, et al. Clinical Characteristics, Management, and Outcome of 22 Cases of Primary Hypophysitis. *Endocrinol Metab (Seoul)* 2014;29:470–8. [CrossRef]
- Imber BS, Lee HS, Kunwar S, Blevins LS, Aghi MK. Hypophysitis: a Single-Center Case Series. *Pituitary* 2015;18:630–41. [CrossRef]
- Ray DK, Yen CP, Vance ML, Laws ER, Lopes B, Sheehan JP. Gamma Knife Surgery for Lymphocytic Hypophysitis. *J Neurosurg* 2010;112:118–21. [CrossRef]