

Dental Girişim Esnasında Yutulan İmplant Anahtarı

Cemil Kavalcı¹, Afşin Emre Kayıpmaz¹, Nur Altıparmak²

¹Başkent Üniversitesi Tıp Fakültesi, Acil Tıp Anabilim Dalı, Ankara, Türkiye
²Başkent Üniversitesi Diş Hekimliği Fakültesi, Ağız, Diş ve Çene Cerrahisi Anabilim Dalı, Ankara, Türkiye

Cemil Kavalcı, Prof. Dr.
Afşin Emre Kayıpmaz, Doç. Dr.
Nur Altıparmak, Dr. Öğr. Üyesi

ÖZET

Bir diş hekimi tarafından implant yapılırken vida şeklindeki implant anahtarını yanlışlıkla yutan 65 yaşındaki erkek hasta acil servisimize başvurdu. Hastanın ayakta direkt batin grafisi çekildi. Grafide yabancı cisim görüldü. Aktif yakınması olmayan hastaya acil kolonoskopi planlanmadı. Bununla birlikte pasaj takibi önerilerek 3 gün sonra kontrole çağrıldı. 3 gün sonra kontrole gelen hastanın aktif yakınması yoktu. Kontrol ayakta direkt batin grafisi çekildi ve implant anahtarının çekum düzeyinde olduğu görüldü. Hasta ek girişim gerekmeksizin önerilerle taburcu edildi. Diş hekimlerinin yaptığı işlemler sırasında hekimden ya da hastadan kaynaklı durumlardan dolayı yabancı cisimlerin yutulması ya da aspire edilmesiyle karşılaşılabilir. Acil serviste görev yapan hekimler de bu gibi olguların yönetimi konusunda hazırlıklı olmalıdır.

Anahtar sözcükler: Diş hekimliği aletleri, yabancı cisimler, yutma

ORIGINAL IMAGE: INGESTED COVER SCREW DRIVER DURING A DENTAL PROCEDURE

ABSTRACT

A 65 year-old-man was admitted to our emergency department after the ingestion of a cover screw driver during a dental procedure. A plain abdominal x-ray revealed the ingested foreign body. As he had no active symptoms, an emergency colonoscopy was not planned, and he was discharged with the recommendation of visual self-inspection of stools and returning for a control physical examination. Three days later, the patient had still no complaints. A control x-ray showed that the cover screw driver was now at the level of caecum. The patient was discharged with no additional intervention. The ingestion or inhalation of foreign bodies can occur during dental procedures due to patient- or physician-related factors. Emergency physicians should be aware of the management of such cases.

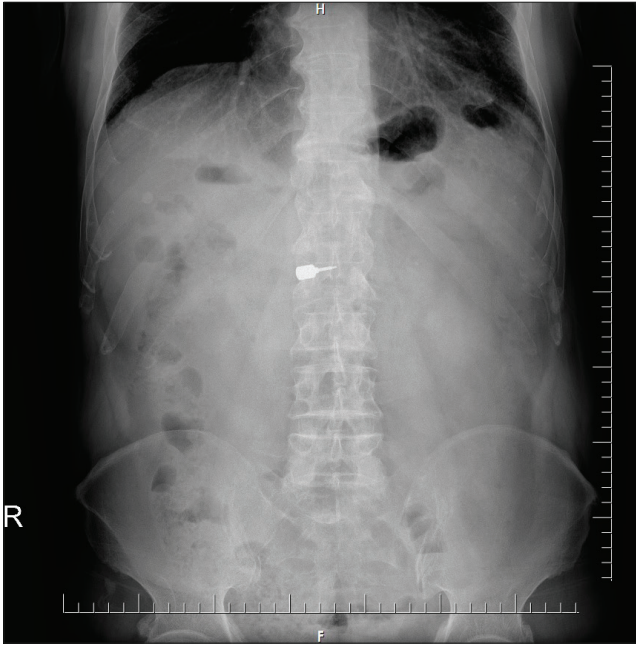
Key words: Dental instruments, foreign bodies, swallowing.

İletişim:

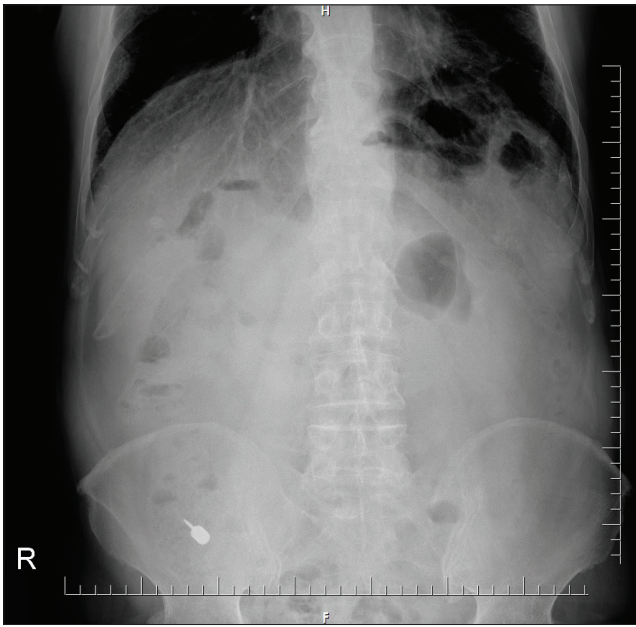
Doç. Dr. Afşin Emre Kayıpmaz
Başkent Üniversitesi Tıp Fakültesi, Acil Tıp
Anabilim Dalı, Ankara, Türkiye
Tel: +90 312 203 68 68
E-Posta: aekayipmaz@hotmail.com

Gönderilme Tarihi : 29 Mart 2017
Revizyon Tarihi : 29 Mart 2017
Kabul Tarihi : 18 Nisan 2017

Bir diş hekimi tarafından implant yapılırken vida şeklindeki implant anahtarını yanlışlıkla yutan 65 yaşındaki erkek hasta acil servisimize başvurdu. Özgeçmişinde hiperlipidemi dışında hastalık yoktu. Genel durumu iyi, vital bulguları stabil olan hastanın ayakta direkt batin grafisi çekildi. Şekil 1'deki yabancı cisim görüldü. Aktif yakınması olmayan hastaya acil kolonoskopi planlanmadı. Bununla birlikte pasaj takibi önerilerek 3 gün sonra kontrole çağrıldı. 3 gün sonra kontrole gelen hastanın aktif yakınması yoktu. Kontrol ayakta direkt batin grafisi çekildi ve implant anahtarının çekum düzeyinde olduğu görüldü (Şekil 2). Hasta ek girişim gerekmeksizin önerilerle taburcu edildi.



Şekil 1.



Şekil 2.

Tartışma

Biyoteknolojide yaşanan gelişmelerle diş hastalıklarının tedavisinde implantların yaygın biçimde kullanılır hale geldiği ve bunun neticesinde mekanik komponentlerin yutulması ya da inhalasyonu gibi komplikasyonların gözlenebildiği bilinmektedir (1). Susini ve arkadaşları Fransa'da yapmış oldukları çalışmada 11 yılın üzerindeki bir zaman diliminde 24651 diş hekimine başvuran hastaların 409'unda yabancı cisim yutulması gözlendiğini bildirmiştir. En sık gözlenen yabancı cisimlerinse protezler olduğu belirtilmiştir (2).

Diş hekimleri tarafından uygulanan prosedürler sırasında gerçekleşen yabancı cisim yutulması olgularının %90'ının gastrointestinal sistemden herhangi bir tıbbi probleme yol açmaksızın çıktığı bildirilmiştir (3). Bizim olgumuzda da benzer şekilde implant anahtarı herhangi bir komplikasyona neden olmadan dışkı yoluyla vücuttan atılmıştır.

Diş hekimlerinin yaptığı işlemler sırasında hekimden ya da hastadan kaynaklı durumlardan dolayı yabancı cisimlerin yutulması ya da aspire edilmesiyle karşılaşılabilir. Acil serviste görev yapan hekimler de bu gibi olguların yönetimi konusunda hazırlıklı olmalıdır.

Kaynaklar

1. Annibaldi S, Ripari M, La Monaca G, Tonoli F, Cristalli MP. Local accidents in dental implant surgery: prevention and treatment. *Int J Periodontics Restorative Dent* 2009;29:325-31.
2. Susini G, Pommel L, Camps J. Accidental ingestion and aspiration of root canal instruments and other dental foreign bodies in a French population. *Int Endod J* 2007;40:585-9. [\[CrossRef\]](#)
3. Hou R, Zhou H, Hu K, Ding Y, Yang X, Xu G, et al. Thorough documentation of the accidental aspiration and ingestion of foreign objects during dental procedure is necessary: review and analysis of 617 cases. *Head Face Med* 2016;12:23. [\[CrossRef\]](#)