

Mediastinal Kitle Nedeniyle Malignite Araştırılan Bir Hastada Retrokardiyak Alanda FDG PET-BT Tetkikinde Saptanan Gossipiboma Görünümü

Pelin Özcan Kara¹, Zehra Pınar Koç¹, Mehmet Oğuz Köksel², Erhan Ayan²

¹Mersin Üniversitesi Tıp Fakültesi,
Nükleer Tıp Anabilim Dalı, Mersin,
Türkiye

²Mersin Üniversitesi Tıp Fakültesi,
Göğüs Cerrahisi Anabilim Dalı, Mersin,
Türkiye

Pelin Özcan Kara
Zehra Pınar Koç
Mehmet Oğuz Köksel
Erhan Ayan

Bu makale 28. Ulusal Nükleer Tıp
Kongresinde (06-10 Nisan Swisshotel İzmir)
poster bildiri olarak yayımlanmıştır (PS-146).

İletişim:

Pelin Özcan Kara
Mersin Üniversitesi Tıp Fakültesi, Nükleer Tıp
Anabilim Dalı, Mersin, Türkiye
Tel: +90 324 2410000-22522
E-Posta: ppelinozcan@gmail.com

Gönderilme Tarihi : 19 Mayıs 2017
Revizyon Tarihi : 12 Nisan 2017
Kabul Tarihi : 18 Nisan 2017

ÖZET

Gossipiboma, çevresi yabancı cisim reaksiyonu ile çevrili spanç vb materyallere bağlı nadir bir cerrahi komplikasyondur. Bu materyaller tümör, abse gibi klinik durumlarla karışabilmektedir. Yabancı cisimlere bağlı inflamatuvar reaksiyonlar ile sıklıkla karşılaşmaktadır. Mediastende malignite açısından şüpheli kitle saptanan hastalarda metabolik karakterizasyon açısından FDG PET-BT (pozitron emisyon tomografisi-bilgisayarlı tomografi) görüntüleme yapılması birçok hastada primer tanı açısından önemli katkılar sunmaktadır. Ancak bazı durumlar yanlış pozitif sonuçlara sebep olabilmektedir. Bu olgu sunumunda 5 yıl önce by-pass cerrahi öyküsü olan bir hastada retrokardiyak bölgede saptanan kitlede malignite şüphesi nedeni ile yapılan PET-BT görüntülemesinde saptanan yabancı cisim (gossipiboma) olgusu sunulmuştur.

Anahtar sözcükler: PET/BT, Retrokardiyak kitle

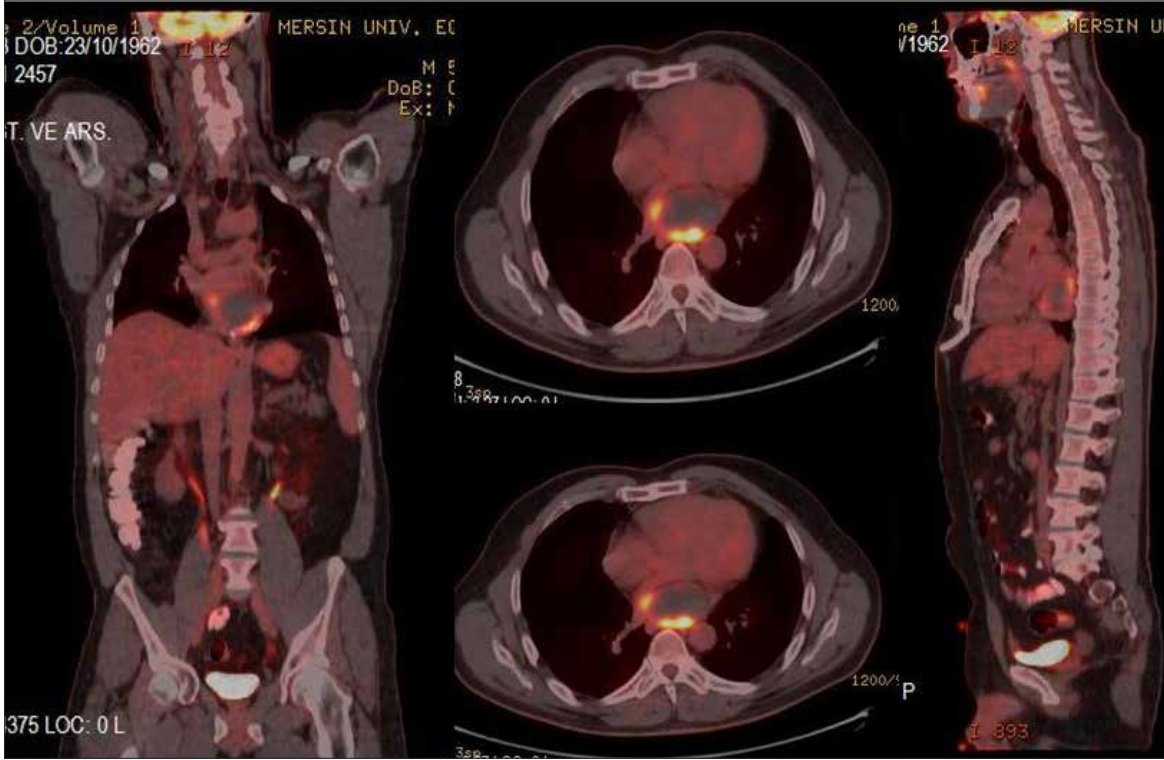
GOSSYPIBOMA VIEW DETECTED ON FDG-PET/CT IMAGING PERFORMED IN A PATIENT FOR INVESTIGATION OF MALIGNANCY IN RETROCARDIAC MEDIASTINAL MASS

ABSTRACT

Gossipiboma, is a rare surgical complication due to sponge materials, etc. surrounded by foreign body reaction. These materials can interfere with clinical conditions such as tumors and abscesses. Inflammatory reactions due to foreign bodies is a frequent condition. F18 - Fluorodeoxyglucose (FDG) PET-CT has been found in widespread use in oncological patients. FDG PET-CT imaging performed for metabolic characterization in patients with mediastinal suspected mass in terms of primary diagnosis of malignancy presents important contributions. However, some situations can lead to false positive results. In this case report, PET/CT imaging findings performed for retrocardiac mediastinal mass suspicious for malignancy were presented in a patient with a history of by-pass surgery 5 years ago and detection of foreign bodies (Gossipiboma).

Key words: PET/CT, Retrocardiac mass

Operasyon sonrası yabancı cisim 1000 cerrahi prosedürün birinde görülmektedir. Gelişmekte olan ülkelerde yabancı materyaller sıklıkla spanç, cerrahi aletler ve sütür materyalleri olmaktadır. Bu materyaller tümör, abse gibi klinik durumlarla karışabilmektedir. **Yabancı cisimlere bağlı inflamatuvar reaksiyonlar ile sıklıkla karşılaşmaktadır.** Ağrı, enfeksiyon, ve kitle gibi şikayetleri olan operasyon öyküsü bulunan hastalarda ayırıcı tanıda cerrahi materyaller yer almalıdır. Yabancı



Şekil 1. Koronal, aksiyel ve sagittal PET/BT füzyon görüntülerinde retrokardiyak alanda çevresel artmış metabolik aktivite gösteren sıvı-yumuşak doku dansitesinde yabancı cisim granulomu

cisimlere karşı 2 tip reaksiyon gelişmektedir. Yabancı cisme karşı oluşan birinci tip reaksiyonda eksudatif inflamatuvar reaksiyon sonucu abse oluşumu erken dönemde tespit edilmesi ve cerrahi olarak çıkarılmasını sağlar. Yabancı materyale karşı ikinci tip reaksiyon ise aseptik fibrotik reaksiyondur ve bizim vakamızda olduğu gibi kitle oluşumuna neden olur (1).

Olgu sunumu

Toraks BT tetkikinde alt-arka mediastende saptanan şüpheli kitlenin metabolik karakterizasyonu açısından PET-BT tetkiki istenen 53 yaşında erkek hastaya 10 saat açlığı takiben kan glukoz düzeyi 116 mg/dl iken 9.9 mCi 18F-FDG i.v. yoldan verildi. Hastaya 60 dk sonra kafa tabanından uyluk ortasına kadar 3D modunda yatak başına 3 dk olacak şekilde görüntüler (GE Discovery PET/CT 610, General Electric Medical Systems, Milwaukee, WI,USA) alındı. Elde edilen görüntüler düşük doz nondiagnostik BT ile atenuasyon düzeltilmesi yapıldıktan sonra değerlendirildi. PET-BT görüntülemesinde sol retrokardiyak lokalizasyonda aksiyel planda en geniş yerinde yaklaşık 6,5x4,5 cm boyutunda santralinde sıvı ve yumuşak doku dansiteleri içeren çevresel belirgin artmış metabolik aktivite gösteren (SUVmax=13.13) inferiorunda muhtemel eski operasyona sekonder metalik dansiteler içeren kitlesel lezyon izlendi

(Şekil 1). Sternumda bu bölgeden geçirilmiş operasyona sekonder metalik dansiteler mevcuttu. Tüm vücut görüntüleme kesit alanına dahil diğer kesimlerde FDG tutulumu ve dağılımı fizyolojik sınırlarda izlendi ve patolojik FDG tutulumu gösteren odak saptanmadı. Mediastende retrokardiyak lokalizasyonda santrali sıvı ve yumuşak doku dansitesinde- hipometabolik olarak izlenen çevresel artmış metabolik aktivite gösteren ve bu bölgede operasyona sekonder metalik dansiteler izlenen alandaki görünüm enfekte operasyon materyali açısından şüpheli bulundu. Hastanın klinik öyküsünden 5 yıl önce by-pass cerrahi öyküsü olduğu, bir yıl sonra başka bir merkezde yapılan kontrol BT tetkikinde de retrokardiyak lokalizasyonda yaklaşık 5.5x8x4 cm boyutunda şüpheli kitle-yabancı cisim tespit edilmesi üzerine reoperasyon önerildiği ancak reopere edilen hastada lezyonun çıkarılmadığı öğrenildi.

Tartışma

Ağrı, enfeksiyon ve kitle ile gelen postoperatif hastalarda yabancı cisim olasılığı ayırıcı tanıda bulunmalıdır. BT görüntüleme tanısal modalitede ilk sırada yer alır ve çoğu zaman tek başına yeterlidir. BT görüntüleme spanç sıklıkla santral dens kısmı çevreleyen kontrastlanan yuvarlak kitle şeklinde tanımlanır. Bu olguda mediastinal kitle saptanan hastada BT görüntüleme yabancı cisim açısından

şüpheli olarak yorumlanmış ancak olası maligniteyi ekarte etmek açısından FDG-PET/BT görüntüleme önerilmiştir. FDG-PET/BT görüntüleme baş-boyun tümörleri, meme, akciğer, kolorektal ve jinekolojik maligniteler vb. çeşitli kanserlerin tanısında, evrelemede ve tedavi yanıtının değerlendirilmesinde yaygın kullanım alanı bulmuştur. Bunun yanı sıra malignite açısından şüpheli bulunan mediastinal kitlelerde metabolik karakterizasyon amacıyla PET-BT görüntüleme malignite potansiyelinin belirlenmesi amacıyla uygulanmaktadır. **Gossipiboma** vakalarında yabancı cisimlere karşı kronik inflamatuvar yanıt ve sonrasında oluşan granuloimler en sık komplikasyon nedenidir. Granuloimler tümör, metastaz veya abseyi taklit etmesi nedeni ile bu vakada olduğu gibi kafa karışıklığına neden olmaktadır. PET-BT görüntüleme kanser hücrelerinde glukoz metabolizmasını göstermekle birlikte inflamasyon, granuloimatoz hastalıklar ve abse gibi birçok benign durumda da artmış metabolik aktivite göstermektedir. PET-BT görüntülemede yüksek metabolik aktivite tutulumları maligniteyi, nispeten düşük metabolik aktiviteler enfeksiyonu temsil edebilir. Metabolik aktivite tutulumunun benign&malign ayrımında yardımcı olmadığı bu vakada lezyonun çevresel artmış metabolik aktivite göstermesi, sıvı ve yumuşak doku dansitelerini bir arada içermesi ve lezyon inferiorunda muhtemel eski operasyona sekonder

metalik dansiteler bulunması gibi ek bulgular olası granuloim ve yabancı cisim açısından tanıya yardımcı olmuştur. Literatürde yabancı cisim reaksiyonlarında FDG-PET/BT görüntüleme ile ilgili sınırlı sayıda vaka sunumları bulunmaktadır (2-5). Şüpheli durumlarda dual-time point görüntüleme yapılması bazı çalışmalarda önerilmektedir. **Dual-time point görüntülemede rutin olarak 1. saatte yapılan PET-BT görüntülemeye ek olarak 2. saatte ya da daha geç dönemde ilgili bölgeye ek bir görüntüleme yapılmaktadır. Malignite şüphesi olan lezyonlarda sıklıkla metabolik aktivitede zamanla artış, benign lezyonlarda ise azalma görülmektedir. Böylelikle malign&benign lezyon ayrımının tam olarak yapılamadığı şüpheli durumlarda dual-time point görüntüleme yardımcı olabilmektedir.** Yabancı cisim granuloimleri vücudun herhangi bir yerinde oluşabilmekte ve operasyon sonrası gözetim altında tutulan hastalarda görüntüleme bulgularının yorumlanmasında tümör ile karışarak hatalara neden olmaktadır. Bu nedenle klinisyenlerin yabancı cisim reaksiyonu konusunda dikkatli olması gerekmektedir. FDG-PET/BT görüntüleme onkolojik hastalarda yaygın kullanım alanı bulmasına rağmen tümöre spesifik olmadığı, inflamatuvar yabancı cisim reaksiyonlarında da pozitif olabileceği akılda tutulmalıdır.

Kaynaklar

1. Gibbs VC, Coakley FD, Reines HD: Preventable errors in the operating room: retained foreign bodies after surgery. *Curr Probl Surg* 2007;281-337.
2. Poyanli A., Bilge O., Kapran Y., Guven K. Case report: foreign body granuloma mimicking liver metastasis. *Br J Radiol.* 2005;752-4.
3. Aminian A. Gossipiboma: a case report. *Cases Journal* 2008, 220.
4. Jung CH, Kim BY, Kim JW, Lee SW, Kwak JJ, Mok JO, et al. False-Positive F-18 FDG PET/CT From Foreign Body Reaction on Anterior Chest Wall After Endoscopic Total Thyroidectomy via Axillo-Breast Approach for Thyroid Cancer. *Clin Nucl Med* 2011;: 1036-8.
5. Ulaner GA, D'Andrea G, Cody HS 3rd. Breast Implant Foreign Body Reaction Mimicking Breast Cancer Recurrence on FDG PET/CT. *Clin Nucl Med* 2013; 480-1.