

Aberran Sol Subklavyen Arter Basısına Bağlı Yutma Güçlüğü Olan Bir Olgu

Yasin Şahin¹, Derya Aydın Şahin², Mehmet Kervancıoğlu²

¹Çocuk Gastroenteroloji, Hepatoloji ve Beslenme Bilim Dalı, Gaziantep Üniversitesi Tıp Fakültesi, Gaziantep, Türkiye
²Çocuk Kardiyoloji Bilim Dalı, Gaziantep Üniversitesi Fakültesi, Gaziantep, Türkiye

Yasin Şahin, ???
Derya Aydın Şahin, ???
Mehmet Kervancıoğlu

Not: Bu makalenin özeti 50. Türk Pediatri Kongresi'nde (26-30 Mayıs 2014, Antalya) Poster olarak sunulmuştur.

İletişim:

Yasin Şahin
Gaziantep Üniversitesi Tıp Fakültesi, Çocuk Gastroenteroloji-Hepatoloji ve Beslenme Bilim Dalı, Gaziantep, Türkiye
Tel: +90 532 602 10 63
E-Posta: ysahin977@gmail.com

Gönderilme Tarihi : 23 Kasım 2016
Revizyon Tarihi : 26 Aralık 2016
Kabul Tarihi : 04 Ocak 2017

ÖZET

Disfaji lusoria, özofagus vasküler baskıya bağlı olarak oluşan disfajiyi tanımlamak için kullanılır. Vakaların çoğunluğu aberran sağ subklavyen arter ile ilişkilidir. Bir yıldır yutma güçlüğü yakınması olan 15 yaşındaki hastaya ilk başvurduğu merkezde gastroözofageal reflü (GÖR) tanısı düşünülüp reflü sintigrafisi çekilmiş, anomallik saptanmamış ve hastaya herhangi bir tedavi verilmemiş. Daha sonra ara ara yutma güçlüğü yakınmaları olan hastaya başvurduğu başka bir merkezde 3 ay boyunca PPI ilaç tedavisi verilmiş, ilaç kullandığı dönemde yutma güçlüğü yakınmalarının azaldığı görülmüş. Ancak son üç aydır ilaç kullanmayan hastanın özellikle katı gıdalara karşı yutma güçlüğü artmış. Bunun üzerine hasta hastanemiz çocuk kardiyoloji polikliniğine başvurdu, ekokardiyografisinde sağ aortik ark dışında anomallik saptanmadı. Yutma güçlüğü açısından vasküler ring ön tanısı ile tetkik edildi. Bilgisayarlı tomografi (BT) ve üç boyutlu kontrastlı BT anjiyografi tetkiklerinde sağ aortik ark anomalisi ve aberran sol subklavyen arter tespit edildi ve hasta gastroenteroloji polikliniğine yönlendirildi. Hastanın öyküsünden ağıza acı su gelme ve özellikle katı gıdalara karşı yutma güçlüğü yakınmaları olduğu öğrenildi. Fizik muayenesinde epigastrik hassasiyeti dışında özellik yoktu. Hastaya baryumlu özofagus grafisi çekildi; özofagus orta kesimde aortik ark seviyesinde retroözofageal seyirli sol subklavyen arterin oluşturduğu posteriora dıştan baskıya ait indentasyon ve hafif sola açılma görüldü. Bu görünümün hastanın yutma güçlüğü problemini açıklayabileceği düşünüldü. Hastaya PPI ilaç tedavisi başlandı, diyet önerilerinde bulunuldu. Üç ay sonraki poliklinik kontrolünde yakınması olmayan hastanın fizik muayenesinde epigastrik hassasiyeti de yoktu. Aortik ark anomalisi ve yutma güçlüğü yakınması olan, diyet değişiklikleri ve ilaç tedavisi ile başarıyla tedavi edilen nadir bir vakayı sunuyoruz.

Anahtar sözcükler: Aberran sol subklavyen arter, gastroözofageal reflü, yutma güçlüğü

A CASE WITH DYSPHAGIA DUE TO THE PRESSURE OF ABERRANT LEFT SUBCLAVIAN ARTERY

ABSTRACT

Dysphagia lusoria is used to describe the dysphagia that develops due to the pressure of vascular structures to the esophagus posteriorly. The majority of cases are associated with the aberrant right subclavian artery. A 15-year-old male was admitted to hospital with complaints of dysphagia for one year and gastroesophageal reflux (GER) was considered. Reflux scintigraphy was performed, no abnormality was detected and no treatment was given. Subsequently, the patient, who had intermittent dysphagia, was admitted to the another center. He was treated with proton pump inhibitor (PPI) for 3 months. He benefited from this treatment during the period of treatment. However, the patient, who had not used the medication for three months, developed increasing complaints especially in the consumption of solid foods. The patient then presented and was admitted to our pediatric cardiology outpatient clinic where, upon echocardiography, no abnormality except right aortic arch was detected. The vascular ring was considered as a preliminary diagnosis. Right aortic arch anomaly and an aberrant left subclavian artery were diagnosed by computed tomography (CT) and three-dimensional contrast-enhanced CT angiography, and then he was referred to the gastroenterology outpatient clinic. Upon thorough evaluation of patient's history, it was determined that he had complains of dysphagia particularly with solid food. His physical examination was normal except epigastric tenderness. The barium esophagram demonstrated the external indentation and mild left angulation posteriorly in the middle of the esophagus secondary to the aberrant left subclavian artery at the level of aortic arch. It was thought that this image may be sufficient to explain the difficulty in swallowing. Dietary modifications and PPI medication were given. At the 3-month follow up examination, no epigastric tenderness was noted nor any other complaints were received. We present a rare case with right aortic arch anomaly and dysphagia successfully treated with dietary modifications and medication.

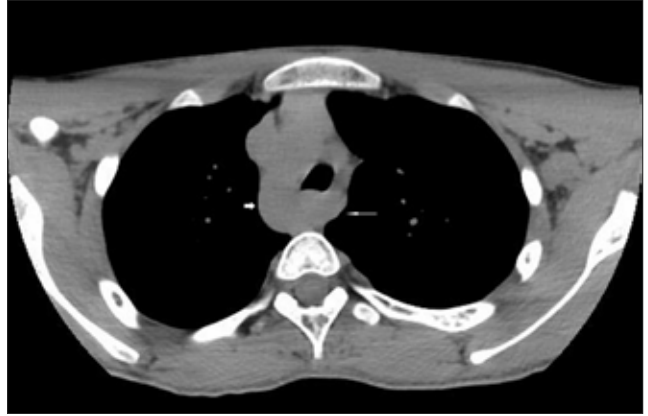Key words: Aberrant left subclavian artery, gastroesophageal reflux, dysphagia

Disfaji lusoria, özofagus vasküler baskıya bağlı olarak oluşan disfajiyi tanımlamak için kullanılır. İlk kez 1761 yılında David Bayford tarafından uzun süredir devam eden yutma güçlüğü yakınması olan ve bunun sonucunda aşırı zayıflayan 62 yaşında bir kadın hastanın otopsisinde tanımlanmıştır. Otopside aberran sağ subklavyen arterin özofagusu bası yaptığı saptanmıştır (1).

Disfaji lusoria vakalarının çoğunluğu özofagusu posterioran bası yapan aberran sağ subklavyen arter ile ilişkilidir, ancak bu anomalinin %20-40'ının disfaji, öksürük ve göğüs ağrısı gibi semptomlara neden olduğu öne sürülmüştür (2).

Aortik ark anomalileri embriyogenezin 4. ve 8. haftaları sırasında oluşan aortun nadir bir konjenital malformasyonudur (3). Aberran sağ subklavyen arter en yaygın konjenital aortik ark anomalisidir, genel popülasyonun %0,5-1,8'inde görülür (4). Sağ aortik ark anomalisi ise genel popülasyonun yaklaşık %0,05-0,1'inde görülen daha nadir bir anatomik varyanttır (3). Bu vakaların da yaklaşık yarısı aberran sol subklavyen arter ile ilişkilidir.

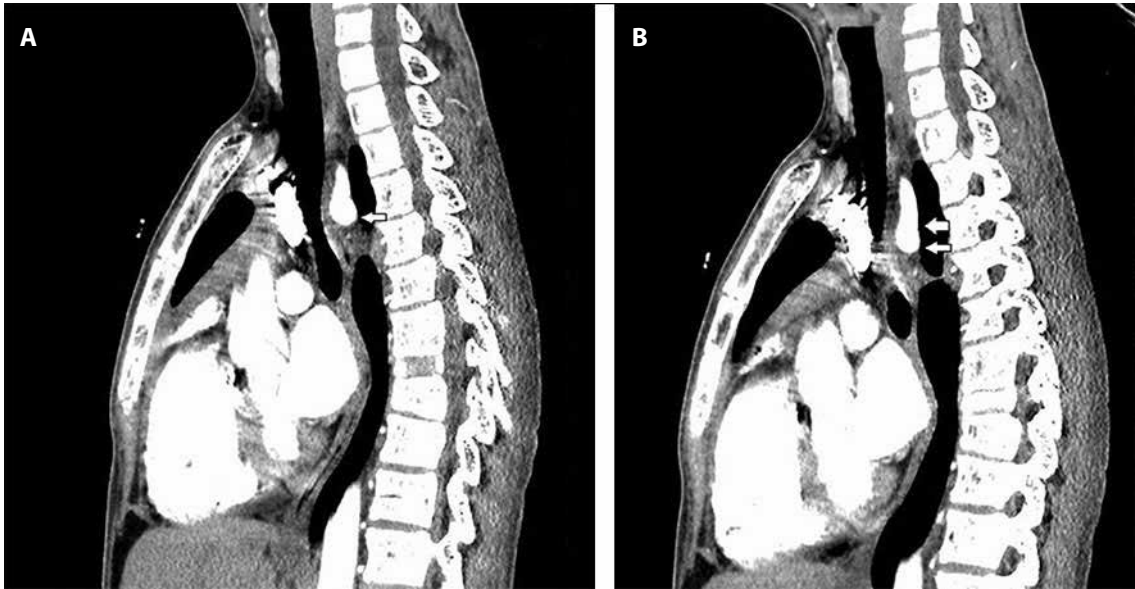Bu hastalar genellikle asemptomatiktir ve anomaliler başka nedenlerle yapılan incelemelerde tesadüfi olarak saptanır. Bununla birlikte, komşu yapılara bası yapan aberran subklavyen artere ikincil olarak semptomlar gelişebilir. Biz burada sağ aortik ark anomalisi ve aberran sol subklavyen arterle ilişkili yutma güçlüğü olan 15 yaşındaki nadir bir vakayı sunuyoruz.



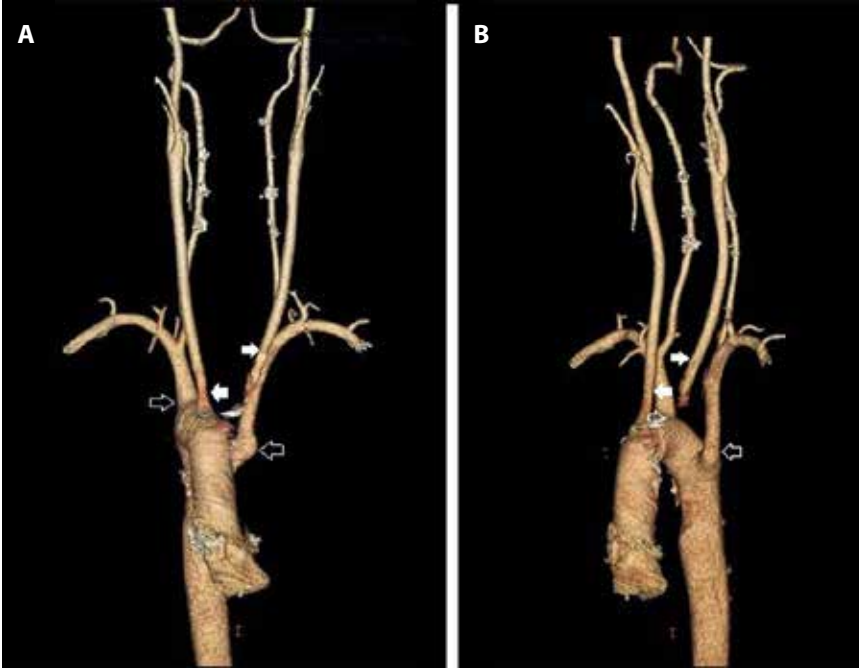
Şekil 1. Aksiyel BT incelemesinde; Sağ aortik ark anomalisi (*kısık kalın ok*), Sol subklavyen arter inen aorttan anormal çıkış göstererek retroözofajial seyir göstermektedir (*ince uzun ok*).

Olgu

Bir yıldır yutma güçlüğü yakınması olan hastaya ilk başvurduğu merkezde gastroözofageal reflü düşünülüp reflü sintigrafisi çekilmiş, anormallik saptanmamış ve hastaya herhangi bir tedavi verilmemiş. Daha sonra ara ara yutma güçlüğü yakınmaları olan hastaya başvurduğu başka bir merkezde 3 ay boyunca proton pompa inhibitörü (PPI) ilaç tedavisi verilmiş, ilaç kullandığı dönemde yutma yakınmalarının azaldığı görülmüş. Ancak son 3 aydır ilaç kullanmayan hastanın özellikle katı gıdalara karşı yutma güçlüğü artmış. Bunun üzerine hasta hastanemiz çocuk kardiyoloji polikliniğine başvurdu, orada yapılan ekokardiyografisinde sağ aortik ark dışında anormallik saptanmadı ve yutma güçlüğü açısından vasküler ring



Şekil 2 A,B. Sagittal BT anjiyografi incelemesinde; Sağ aortik ark anomalisi, Sol subklavyen arter inen aorttan anormal çıkış göstererek retroözofajial seyir göstermekte olup çıkımı seviyesinden özofagus trakea ile arkus aorta-subklavyen arter çikim arasında dar bir alanda izlenmektedir (*beyaz dolgulu oklar*).



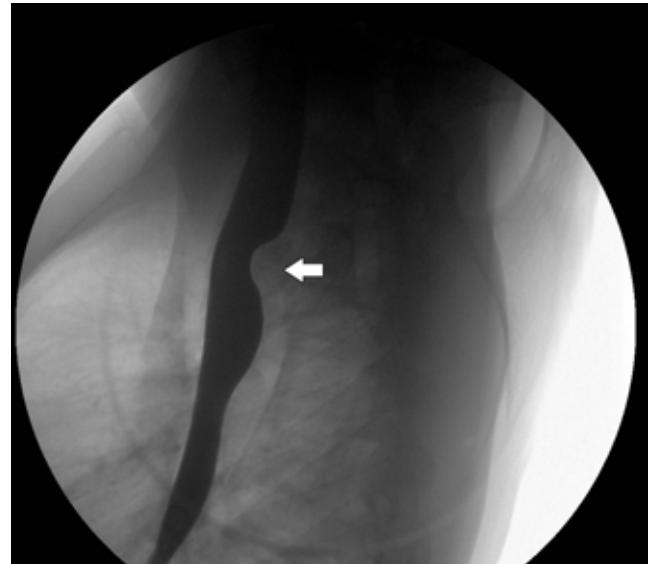Şekil 3 A, B. Üç boyutlu (3D) rekonstrüksiyon görüntülerde; Sağ aortik ark anomali, çıkan aorttan ilk dal olarak sol karotid arter (*sola bakan dolgulu ok*) bunu sağ karotid (*sağa bakan dolgulu ok*) ve sağ subklavian arterler izlemektedir (*sağ bakan ok*). Sol subklavian arter inen aorttan anormal çıkış göstermektedir (*sola bakan ok*).

ön tanısı tetkik edildi. Bilgisayarlı tomografi (BT) ve üç boyutlu kontrastlı BT anjiyografi tetkiklerinde sağ aortik ark anomali ve aberran sol subklavian arter tespit edildi (Şekil 1,2,3) ve hasta gastroenteroloji polikliniğine yönlendirildi. Hastanın öyküsünden ağza acı su gelme ve özellikle katı gıdalara karşı yutma güçlüğü yakınmaları olduğu öğrenildi. Fizik muayenesinde epigastrik hassasiyeti dışında özellik yoktu. Hastaya baryumlu üst gastrointestinal sistem grafisi çekildi; özofagus orta kesimde aortik ark seviyesinde retroözofageal seyirli sol subklavyen arterin oluşturduğu posteriorda dıştan basıya ait indentasyon ve hafif sola açılanma görüldü (Şekil 4). Bu görünümün hastanın yutma güçlüğü problemini açıklayabileceği düşünüldü. Hastaya PPI ilaç tedavisi başlandı, diyet önerilerinde bulunuldu. Bir ay sonra kontrolde şikayetlerinde belirgin düzelme olduğu görüldüğü için hastaya endoskopi yapılmadı. Üç ay sonraki poliklinik kontrolünde yakınması olmayan hastanın fizik muayenesinde epigastrik hassasiyeti de yoktu. Aynı tedaviye üç ay daha devam edilmesi planlandı.

Tartışma

Arkus aorta ve dallarının gelişimi fetal yaşamın ilk haftalarında olmaktadır ve sekizinci haftada kesin şeklini almaktadır. Bu gelişim dönemindeki farklılıklar arkus aorta ve dalları ile ilgili anormalliklerin oluşmasına yol açar. Altta yatan sebep ise tam olarak bilinmemektedir (5).

Aortik ark ve onun major dallarının gelişimsel anomalileri otopsilerin yaklaşık olarak %3'ünü oluşturur, rölaf olarak yaygın olmasına rağmen çoğunluğu genellikle



Şekil 4. Baryumyu özofagus grafisinde; orta kesimde aortik ark seviyesinde, retroözofageal seyirli sol subklavian arterin oluşturduğu posteriorda dıştan basıya ait indentasyon (*sola bakan ok*) ve hafif sola açılanma mevcuttur.

asemptomatiktir (2). Sağ aortik ark anomali radyolojik serilerde %0,05 ile %0,1 arasında tespit edilmiştir (6).

Aortik ark anomalileri trakea ve özofagusa tam olarak ring oluşturduğunda veya beraberinde konjenital kalp defekti varsa semptomatik olur. Semptomatik aortik ark anomalileri klinik olarak bimodal biçimdedir. Süt çocukluğu döneminde trakea basıya uğrayabilir ve bu hastalar tipik olarak solunum semptomları ile başvurur. Katı yiyecekler

yenildiğinde yutma güçlüğü görülebilir (7). Erişkinlerde ise trakea rigid olduğu için, özofagusun basıya maruz kalması daha olasıdır ve bu da disfajiye neden olabilir. Disfajiye neden olan aberran sağ subklavyen arter dışındaki anomaliler genellikle semptomu neden olmaz, başka nedenlerle yapılan incelemelerde tesadüfi olarak saptanırlar (8). Bununla birlikte, bazı nadir görülen varyasyonlar vasküler bir ring oluşturarak trakea kompresyonu gibi ciddi klinik problemlere neden olabilir. Böyle bir ring, çift aortik ark veya aberran sol subklavyen arterli sağ aortik ark ile oluşturulabilir (9). Hastamızda herhangi bir konjenital kalp anomalisi yoktu, literatür ile uyumlu olarak 15 yaşında olan hastamızda aberran sol subklavyen arterin özofagusu basısına bağlı olarak yutma güçlüğü yakınması mevcuttu.

Disfaji lusoria tanısı karmaşık olabilir. Disfaji için tekrarlayan araştırmalara maruz kalan hastalar nadir değildir. Disfaji lusoria değerlendirilmesi için en mükemmel tetkik üst gastrointestinal sistemin baryum grafisi ile değerlendirilmesidir, ancak eğer yüksek torasik özofagus dikkatlice incelenmezse, özofagusun lateral veya oblik görüntüleri elde edilemezse tanı kolaylıkla gözden kaçabilir. Endoskopi disfajinin diğer nedenlerini dışlamak için avantajlıdır, ama disfaji lusorialı hastalarda %50'ye kadar yanlış negatiflik olduğu bildirilmiştir (10). Hastamıza çocuk kardiyoloji polikliniğinde öncelikle BT ve üç boyutlu BT anjiyografi çekildi, sağ aortik ark anomalisi tanısı konuldu (Şekil 1,2,3) ve gastroenteroloji polikliniğine yönlendirildi. Yutma güçlüğünün diğer nedenlerini dışlamak için hastaya baryumlu özofagus grafisi çekildi; özofagus orta kesimde aortik ark seviyesinde retroözofajial seyirli sol subklavyen arterin oluşturduğu posteriora dıştan basıya ait indentasyon ve

hafif sola açılanma izlendi (Şekil 4). Hastanın semptomları hafif olduğu için diyet ve ilaç tedavisi verildi, endoskopi ise ilk planda düşünülmedi. Kontrolde ise yakınmaları düzeldiği için endoskopi yapılmadı.

Hem toraks BT hem toraks MR disfaji lusoria şüphesi olan hastaları değerlendirmede yararlıdır (11). Hastamıza tanı öncelikle BT ve üç boyutlu BT anjiyografi ile konuldu.

Disfaji lusorialı hastaların tedavisi semptomların derecesine, hastaların kilolarını korumaları ve beslenmelerini sürdürme kabiliyetine bağlıdır. Diyet ve farmakolojik tedavi seçenekleri bu hastalarda ilk tedavi seçeneği olarak önerilmekte, yanıt alınamayan ya da yakınmaları artan hastalarda ise cerrahi tedavi seçenekleri önerilmektedir (10). Hastaların yaklaşık yarısı diyet değişikliği ile, daha yavaş yeme ve daha iyi çiğneme ile yönetilebilir (12). Hastamızda semptomlar rölatif olarak hafifti. Literatür ile uyumlu olarak hastamız da PPI ilaç tedavisi ve diyet değişiklikleri ile tedavi edildi ve cerrahiye ihtiyaç olmadı (10,12).

Sonuç olarak, yutma güçlüğü yakınması ile başvuran adolesan hastalarda özellikle konjenital vasküler anomaliler ayırıcı tanıda düşünülmalıdır. Bu anomalilerin saptanmasında başlangıçta yapılacak en iyi tetkik baryumlu özofagus grafisidir, daha sonra BT, üç boyutlu BT anjiyografi veya MR tanıya yardımcı olmak için kullanılabilir. Semptomların hafif olduğu olgularda öncelikle ilaç tedavisi ve diyet değişiklikleri önerilmelidir, ancak konservatif tedaviye yanıt vermeyen veya semptomların ağır olduğu olgularda ise cerrahi tedavi düşünülmalıdır.

Kaynaklar

1. Asherson N, David Bayford. His syndrome and sign of dysphagia lusoria. *Ann R Coll Surg Engl* 1979; 61: 63-7.
2. Levitt B, Richter JE. Dysphagia lusoria: a comprehensive review. *Dis Esophagus* 2007; 20: 455-60.
3. Cina CS, Althani H, Pasenau J, Abouzahr L. Kommerell's diverticulum and right-sided aortic arch: a cohort study and review of the literature. *J Vasc Surg* 2004; 39: 131-9.
4. Carrizo GJ, Marjani MA. Dysphagia lusoria caused by an aberrant right subclavian artery. *Tex Heart Inst J* 2004; 31: 168-71.
5. Celikyay ZR, Koner AE, Celikyay F, Deniz C, Acu B, Firat MM. Frequency and imaging findings of variations in human aortic arch anatomy based on multidetector computed tomography data. *Clin Imaging* 2013; 37: 1011-9.
6. Shuford WH, Sybers RG, Gordon IJ, Baron MG, Carson GC. Circumflex retroesophageal right aortic arch simulating mediastinal tumor or dissecting aneurysm. *Am J Roentgenol* 1986; 146: 491-6.
7. Payne DN, Lincoln C, Bush A. Right sided aortic arch in children with persistent respiratory symptoms. *BMJ* 2000; 321: 687-8.
8. Abraham V, Mathew A, Cherian V, Chandran S, Mathew G. Aberrant subclavian artery: anatomical curiosity or clinical entity. *Int J Surg* 2009; 7: 106-9.
9. Berdon WE. Rings, slings, other things: vascular compression of the infant trachea updated from the midcentury to the millennium--the legacy of Robert E. Gross, MD, and Edward B. D. Neuhauser, MD. *Radiology* 2000; 216: 624-32.
10. Janssen M, Baggen MG, Veen HF, et al. Dysphagia lusoria: clinical aspects, manometric findings, diagnosis, and therapy. *Am J Gastroenterol* 2000; 95: 1411-6.
11. Kersting-Sommerhoff BA, Sechtem UP, Fischer MR, Higgins CB. MR imaging of congenital anomalies of the aortic arch. *AJR* 1987; 149: 9-13.
12. Bennett AL, Cock C, Heddle R, Morcom RK. Dysphagia lusoria: A late onset presentation. *World J Gastroenterol* 2013; 19: 2433-6.